

À quoi
pouvez-vous
vous
attendre ?

Examen HyFoSy* :
une simple
échographie qui évalue
la perméabilité
des trompes

Qu'est-ce qu'une Hystérosalpingo-Foam-Sonographie (HyFoSy) ?

Dans le cadre d'un bilan de la fertilité, votre gynécologue va examiner la perméabilité de vos trompes au moyen d'une simple échographie intravaginale, qui ne nécessite pas de passer par le service de radiologie, qui ne vous expose pas aux rayons X et qui est moins douloureuse que les autres examens existants nécessitant de vous rendre en radiologie.^{1,2}

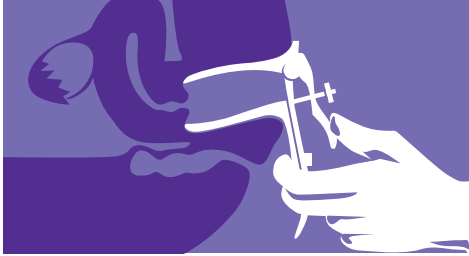
Cette échographie permet de visualiser la perméabilité des trompes en injectant une émulsion (une mousse) dans la cavité utérine et les trompes. Les petites bulles d'air présentes dans l'émulsion dilatent très légèrement les trompes, ce qui augmente la précision des images. À l'échographie, cette émulsion est blanche tandis que l'utérus et la cavité utérine apparaissent en gris-noir. Cette différence de couleur permet un bon examen du flux tubaire.

Cet examen est réalisé avant l'ovulation, c'est-à-dire pendant la première moitié du cycle menstruel, après l'arrêt des règles. Avant de vous soumettre à l'échographie il est important d'exclure toute grossesse en cours. L'examen ne peut pas s'effectuer s'il y a une infection vaginale ou abdominale.

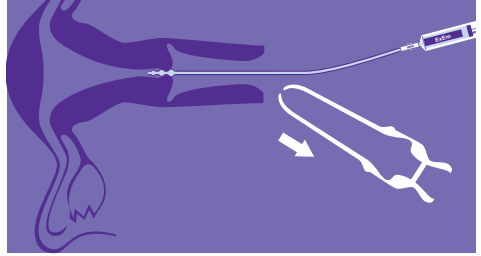
Sur base des conseils de votre médecin, vous pouvez apporter avec vous un test de grossesse négatif ou un flacon d'urine matinale.

Cet examen dure 10 à 15 minutes en moyenne et peut s'accompagner de crampes ressemblant aux douleurs menstruelles. Votre médecin peut vous conseiller de prendre un anti-douleur classique 1 heure avant l'examen.

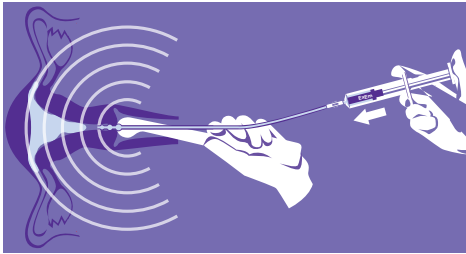
L'examen



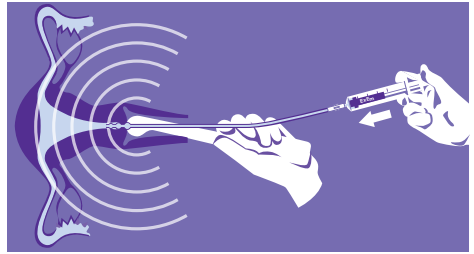
1. Après avoir vidé votre vessie, vous vous installez sur la table d'examen gynécologique (les pieds dans les étriers). Le gynécologue place un speculum ; il examine et désinfecte le col de l'utérus.



2. Le médecin effectue une échographie intravaginale de l'utérus et des ovaires. Il insère un cathéter (un fin tuyau en plastique) dans le col de l'utérus et retire ensuite le speculum.



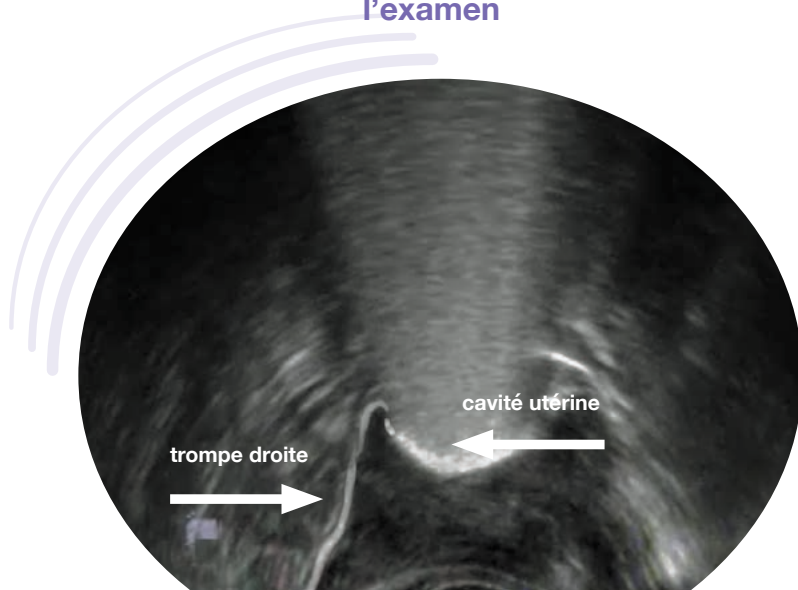
3. Le médecin introduit ensuite une sonde échographique, dans le vagin. Pendant l'échographie, quelques millilitres d'émulsion (gel mousse) sont injectés dans l'utérus via le cathéter.



4. L'échographie vaginale est réalisée au fur et à mesure que l'émulsion est injectée. Si l'émulsion blanche passe à travers la/les trompes pour arriver jusqu'à la cavité abdominale, la perméabilité tubaire est démontrée.

5. À la fin de l'examen, la sonde et le cathéter sont retirés. L'émulsion s'écoule en partie du vagin, parfois avec un peu de sang. Il ne faut pas vous en inquiéter : ces symptômes sont connus, et une serviette hygiénique suffira à absorber ces petites pertes. L'émulsion ne contient aucun produit dangereux.

Votre gynécologue vous parlera des résultats pendant et/ou après l'examen



Cachet du médecin

GLP-160/01/17-EXEM-FR - Date de création du document : Mai 2017



info@goodlifepharma.be
info@goodlifepharma.fr

Références

1. Fertility & Sterility 2014 Sep;102(3):821-5. doi: 10.1016/j.fertnstert.2014.05.042. Epub 2014 Jul 1; Hysterosalpingofoam sonography, a less painful procedure for tubal patency testing during fertility workup compared with (serial) hysterosalpingography: a randomized controlled trial. Dreyer K et al
2. Ultrasound Obstet Gynecol 2015; 45:346-350. Pain during Fallopian tube patency testing by hysterosalpingo- foam Sonogra-phy Van Schoubroeck et al